Изоляция раны при помощи повязки Reso-Pac® после проведенной френэктомии диодным лазером

Author: Dr. med. Dent. Maziar Mir, MSc RWTH Aachen and PostDoc, UCI California, USA

Доктор стоматологии Мазиар Мир (Maziar Mir)

- 2001: Ученая степень в области стоматологической хирургии (DDS) университета Казвина и Национального Университета Тегерана, Иран.
- 2001 – 2003: Стоматологическая практика
- 2006 – 2008: Доцент, факультет стоматологии, г. Ахен, Германия
- 2007 – 2009: После получения докторской степени, заведущий кафедры и доцент «Beckman Laser Institute» и «Medical Clinic University of California» (г. Ирвайн)
- 2010 – 2013: Член профессорско-преподавательского состава факультета научных исследований кафедры консервативной стоматологии, RWTH (Рейнско-Вестфальского технического университета), г. Ахен, Германия
- С 2014 годя является международным лектором по использованию лазеров в стоматологии

www.drmir.org

Вот уже более 15 лет с начала использования лазера в стоматологии, главным вопросом у пациентов остается: «Почему у меня произошло заражение раны?» Пациенты самостоятельно осматривают рану в зеркале, и так как её поверхность покрывают фибрины, они полагают, что именно так выглядит заражение! Научно доказано, что при использовании любого диодного лазера на слизистой полости рта, процесс заживления начинается менее чем через 72 часа, при минимальном или полном отсутствии кровоточивости раны. В большинстве случаев рану можно не изолировать, но желательно назначить пациенту препараты для послеоперационного ухода - раствор для ополаксивания или гели на основе хлоргексидина. Основная проблема растворов, гелей, как и других лекарственных средств заключается в том, что без всяких сомнений - препарат не будет контактировать с поверхностью раны на протяжении необходимых нескольких часов. Он предельно быстро полностью вымывается.

Стоматологи находятся в постоянном поиске способа изоляции раны и удерживания лекарственных препаратов на ее поверхности. На сегодняшний день мне известна только одна инновационная повязка для изоляции ран - Reso-Pac на основе целлюлозы (Hager & Werken, Германия), которая содержит окись полиэтилена. Brun P. и соавт. показали, что окись полиэтилена улучшает регенерацию тканей. Кроме того, Reso-Pac содержит мирру, которая хорошо известна своими дезинфицирующими и вяжущими свойствами. Мирра также обладает кровоостанавливающим действием. Таким образом показано, что вышеуказанный материал наиболее подходит для покрытия ран после челюстно-лицевых операций. Продукт является комфортным для пациента, так как Reso-Pac не имеет запаха и не-

1) Френэктомия проводилась с помощью диодного лазера LaserHF (Hager & Werken)

2) После удаления губной уздечки диодным лазером мощностью 2,2 Вт с длиной волны 980 нм, пациентка попросила посмотреть на рану и очень переживала о том, как она будет заживать.

3) Сразу после изоляции раны повязкой Reso-Pac (Hager & Werken)

HAGER WERKEN

приятного привкуса. На раневой поверхности не затвердевает и самомстоятельно рассасывается в течении 24-36 часов.

Анализ случая из клинической практики

Женщина, 38 лет, с проблемой гиперчувствительности зубов передней нижней челюсти была направлена в нашу клинику. В ходе клинического обследования выяснилось, что уздечка губы является основной причиной прогрессирующего оголения корня зуба в нижней правой центральной части челюсти. (Рис. 1)

План лечения включал в себя френэктомию с десенситизацией лазерным аппаратом LaserHF, а также низкоинтенсивную фотодинамическую терапию для улучшения регенерации десны после заживления ран. (Рис. 2)

Сразу же после проведения процедуры рана была покрыта повязкой Reso-Pac. Пациентка успокоилась и чувствовала себя хорошо! Со слов пациентки, она была готова к фотодинамической терапии, но не к фректомии и до того, как ей не изолировали рану, она собиралась покинуть клинику в гневе! (Рис. 3)

Спустя 24 часа пациентка сообщила, что рана полностью зажила, и она очень рада такому прогрессу, который был достигнут в области современной стоматологии.

Заключение

Использование лазера и повязки для изоляции ран Reso-Pac обеспечивает высокий уровень комфорта не только для пациента, но и для стоматолога. Мы можем значительно снизить уровень стресса на рабочем месте и получать улучшенные клинические результаты. В течении трех недель, наши специалисты в области фотодинамической терапии наблюдают каждого пациента после операции. Пациентка по-прежнему была очень довольна, и больше не сообщала о проблеме чувствительности зубов.

Список использованной литературы:

1- Paola Brun, Francesca Ghezzo, Martina Roso, Roberta Danesin, Giorgio Palu, Andrea Bagno, Michele Modesti, Ignazio Castagliuolo, Monica Dettin. Electrospun scaffolds of self-assembling peptides with poly(ethylene oxide) for bone tissue engineering, Acta Biomaterialia; Volume 7, Issue 6, June 2011, Pages 2526-2532

Шов после операции

Reso-Pac (Hager & Werken) повязка для изоляции ран

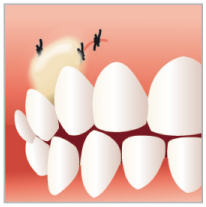

Reso-Pac остается эластичным и обладает антибактериальным и гемостатическим свойствами

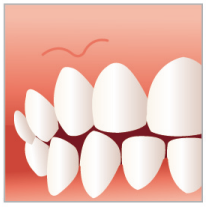

Саморассасывающийся материал (рассасывается в течение 36 часов)

Reso-Pac тюбик	25 г	REF 155 011
Reso-Pac, 5 тюбиков	5 x 25 г	REF 155 010
Унидозы Reso-Pac	50 x 2 г	REF 155 014

HAGER EURASIA
Dental Products Worldwide

ООО „ХАГЕР ЕВРАЗИЯ“
127051, г. Москва,
Цветной бульвар, д. 30, стр. 1
Тел.: +7 495 255 0902
Email: info@hager-werken.ru
www.hager-werken.ru

Видео

Hager & Werken GmbH & Co. KG
Ackerstraße 1, 47269 Duisburg, Germany
Tel. +49 (203) 99269-0 · Fax +49 (203) 299283
www.hagerwerken.de · info@hagerwerken.de

20180108 01-RUS